



Cranio-maxillofacial

# Implant Directions®

Vol.16 N° 1

Januar 2022

Deutsche Ausgabe



## TSCHÜSS OSSEOINTEGRATION!

### STELLUNGNAHME DER INTERNATIONALEN IMPLANTATSTIFTUNG, MÜNCHEN

Abhishare Reddy N., Ahmed N., Ahteskam M., Alejnikov I., Antonov A., Anosh R., Asenjo M., Boborovskij S., Bakanova O., Balan R., Bhat A., Corcodel M., Cuervo A., Deikun D., Dhaval V., Diaz P., Diez Diez F., Fodor C., Fabritius T., Fazekas N., Fedoseev N., Fedoseev V., Fedotov A., Frankun Dr., Hoffer L., Garcia R., Mohamed G., Gaur V., Genchev G., Ghaté M., Golisheva V., Gombkoto G., Gonzalez D., Gsadiyelli S., Gubaidulin N., Huber G., Ibrahimov I., Ihde S., Ihde A., Iovan C., Jovanovic T., Jung L., Kalinina O., Kasmal A., Karathelcers R., Kanatsdande J., Kelemen P., Kolentzova V., Kolhe R., Kotwal T., Kozakov B., Ksnisacor P., Kumal R S., Kumar M., Krasnova S., Krishna L., Lanesi P., Lell I., Magadov R., Malchev L., Mahajan M., Maisara I., Maheshwari N., Mahoorkar S., Makarchuk I., Maier A., Manjarrz LC., Martinez Silva J., Martinez Nieto I., Memon Z., Mhalte R., Milane A., Modi R., Mohd Fahim A., Namdakov N., Navreen G., Novikov S., Paibat A., Paneriya P., Pantelic M., Pascu C., Patil A., Patel H., Patel MA., Peñaranda S., Perumal M., Prasad SA., Rahmaan F., Rajan S., Rajendiran S., Ramazanov R., Ramazanov S., Ranjit Dr., Rathad R., Reddy N., Reddi L., Reddy S., Rivera Navarro A., Romero A., Rostov A., Rubiano O., Savchenko O., Sadigade A., Santiago Lopez R., Sayed S., Sergeev G., Serrano Gomez J., Sethuraman E., Sipic O., Sreenivas P., Schmojlov A., Solano A., Suboth C., Tanasa D., Todevski K., Torres D., Trofymchuk H., Tudose B., Umarji S., Vares Y., Vares J., Vargas M., Viveros P., Wage L., Yamshidar B., Varsada R., Zahariev N., Zacharov V., Zubaro F.

ISSN 1864-1199 / e-ISSN 1864-1237

## Editorial board

### Managing editor

Dr. Łukas Pałka  
regmed.klinika@gmail.com

Dr. Vivek Gaur  
drvivekgaur@yahoo.co.in

### Coordinating editor

Joanna Dołbaczuk  
j.dolbaczuk@gmail.com

### Editorial board (in alphabetic order)

Dr. Muhammad Alobayat, Palestine  
Dr. Pablo Diaz, Ecuador  
Dr. Anita Doshi, India  
Dr. Marcos Daniel Gonzales, Colombia  
Dr. Georg Huber, Germany  
Prof. Dr. Vitomir S. Konstantinovic, Serbia  
Dr. Alexander Lazarov, Bulgaria  
Dr. Igor Lell, Germany  
Dr. Valeri Lysenko, Ukraine  
Dr. Werner Mander, Spain  
Dr. Juri Mitrushenkov, Russia  
Dr. Mahendra Perumal, India  
Dr. Andrii Shmojlov, Russia  
Prof. Dr. Jan Vares, Ukraine

### Evidence reports and Critical Appraisals

IF Research & Evidence Dept.

### Annual Subscription

Euro 2.800

### Copyright

Copyright ©2006 - 2022 by  
International Implant Foundation  
DE- 80802 Munich / Germany  
www.implantfoundation.org

### Contact

publishing@implantfoundation.org

### CMF.Impl.dir.

ISSN 1864-1199  
e-ISSN 1864-1237

## Disclaimer

### Hazards

Great care has been taken to maintain the accuracy of the information contained in this publication. However, the publisher and/or the distributor and/or the editors and/or the authors cannot be held responsible for errors or any consequences arising from the use of the information contained in this publication. The statements or opinions contained in editorials and articles in this publication are solely those of the authors thereof and not of the publisher, and/or the distributor, and/or the IIF.

The products, procedures and therapies described in this work are hazardous and are therefore only to be applied by certified and trained medical professionals in environment specially designed for such procedures. No suggested test or procedure should be carried out unless, in the user's professional judgment, its risk is justified. Whoever applies products, procedures and therapies shown or described in this publication will do this at their own risk. Because of rapid advances in the medical science, IF recommends that independent verification of diagnosis, therapies, drugs, dosages and operation methods should be made before any action is taken.

Although all advertising material which may be inserted into the work is expected to conform to ethical (medical) standards, inclusion in this publication does not constitute a guarantee or endorsement by the publisher regarding quality or value of such product or of the claims made of it by its manufacturer.

### Legal restrictions

This work was produced by IF Publishing, Munich, Germany. All rights reserved by IF Publishing. This publication including all parts thereof, is legally protected by copyright. Any use, exploitation or commercialization outside the narrow limits set forth by copyright legislation and the restrictions on use laid out below, without the publisher's consent, is illegal and liable to prosecution. This applies in particular to photostat reproduction, copying, scanning or duplication of any kind, translation, preparation of microfilms, electronic data processing, and storage such as making this publication available on Intranet or Internet.

Some of the products, names, instruments, treatments, logos, designs, etc. referred to in this publication are also protected by patents and trademarks or by other intellectual property protection laws (eg. «IF», «IIF» and the IF-Logo) are registered trademarks even though specific reference to this fact is not always made in the text.

Therefore, the appearance of a name, instrument, etc. without designation as proprietary is not to be construed as a representation by publisher that it is in the public domain.

Institutions' subscriptions allow to reproduce tables of content or prepare lists of Articles including abstracts for internal circulation within the institutions concerned. Permission of the publisher is required for all other derivative works, including compilations and translations. Permission of the publisher is required to store or use electronically any material contained in this journal, including any article or part of an article. For inquiries contact the publisher at the address indicated.



## Tschüss Osseointegration!

Stellungnahme der Internationalen Implantatstiftung, München

### Autoren

Abhishare Reddy N (IN), Ahmed N (IN), Ahteskam M (IN), Alejnikov I (RU), Antonov A (BG), Anosh R (IN), Asenjo M (Dom Rep), Boborovskij S (RU), Bakanova O (RU), Balan R (DE), Bhat A (IN), Corcodel M (RO), Cuervo A (COL), Deikun D (RU), Dhaval V (IN), Diaz P (GUA), Diez Diez F (ES), Fodor C (RO), Fabritius T (DE), Fazekas N (HU), Fedoseev N (RU), Fedoseev V (RU), Fedotov A (RU), Frankun Dr (IN), Hoffer L (HU), Garcia R (MEX), Mohamed G (BG), Gaur V (IN), Genchev G (BG), Ghate M (IN), Golisheva V (RU), Gombkoto G (HU), Gonzalez D (COL), Gsadiyelli S (IN), Gubaidulin N (RU), Huber G (DE), Ibrahimov I (RU), Ihde S (DE), Ihde A (BY), Iovan C (RO), Jovanovic T (SRB), Jung L (DE), Kalinina O (RU), Kasmal A (IN), Karathelcers

R (IN), Kanatsdande J (IN), Kelemen P (HU), Kolentzova V (BG), Kolhe R (IN), Kotwal T (IN), Kozakov B (RU), Ksnisacor P (IN), Kumal R S (IN), Kumar M (IN), Krasnova S (RU), Krishna L (IN), Lanesi P (IN), Lell I (DE), Magadov R (RU), Malchev L (BG), Mahajan M (IN), Maisara I (RU), Maheshwari N (IN), Mahoorkar S (IN), Makarchuk I (UA), Maier A (DE), Manjarrz LC (COL), Martinez Silva J (ED), Martinez Nieto I (ES), Memon Z (IN), Mhalte R (IN), Milane A (IN), Modi R (IN), Mohd Fahim A (IN), Namdakov N (RU), Navreen G (IN), Novikov S (RU), Paibat A (IN), Paneriya P (IN), Pantelic M (SRB), Pascu C (RO), Patil A (IN), Patel H (IN), Patel MA (IN), Peñaranda S (COL), Perumal M (IN), Prasad SA (IN), Rahmaan F (IN), Rajan S (IN), Rajendiran S (IN), Ramazanov R (UA), Ramazanov S (UA),

Ranjit Dr (IN), Rathad R (IN), Reddy N (IN), Reddi L (IN), Reddy S (IN), Rivera Navarro A (MEX), Romero A (COL), Rostov A (RU), Rubiano O (COL), Savchenko O (RU), Sadigade A (RU), Santiago Lopez R (MEX), Sayed S (IN), Sergeev G (RU), Serrano Gomez J (MEX), Sethuraman E (IN), Sipic O (SRB), Sreenivas P (IN), Schmojlov A (RU), Solano A (COL), Suboth C (IN), Tanasa D (RO), Todevski K (MK), Torres D (Col), Trofymchuk H (UA), Tudose B (RO), Umarji S (IN), Vares Y (UA), Vares J (UA), Vargas M (COL), Viveros P (COL), Wage L (IN), Vamshidar B (IN), Varsada R (UA), Zahariev N (BG), Zacharov V (RU), Zubaro F (IN)

### **Korrespondenzadresse**

International Implant Foundation  
Leopoldstr. 116  
DE-80802 Munich/Germany  
contact@implantfoundation.org

### **So zitieren Sie diesen Artikel**

Abhishare Reddy N., et al  
Stellungnahme der Internationalen Implantatstiftung (International Implant Foundation), Munich  
CMF Impl Dir 2022, 16: 3 - 13

### **Abstrakt**

Die Autoren (aus eigener Erfahrung und unter Berücksichtigung der wissenschaftlichen Literatur) stellen fest, dass die Methode der „Osseointegration“ (die sog. exfoliative Implantologie), die dem Berufsstand der zahnärztlichen Implantologie lange gedient hatte, heute veraltet ist und dass sie schon immer voller Mängel war. Sie entspricht nicht den Erwartungen der Patienten und sie verursacht schwerwiegende Probleme, je länger das Zahnimplantat in der Mundhöhle bleibt.

Die Technologie des Strategic Implant® hat die großen Probleme überwunden, die mit der konventionellen oralen Implantologie und der Methode der „Osseointegration“ verbunden sind.

**Die konventionelle orale Implantologie und die Methode der Osseointegration sind heute nicht mehr der anzuwendende Facharztstandard.**

### **Schlüsselwörter**

Osseointegration, Osseofixation, Periimplantitis, exfoliative Implantologie, Facharztstandard, orale Implantologie

Jahrzehntelang wurde die orale Implantologie in Deutschland von dem Begriff „Osseointegration“ geleitet. Uns wird gesagt, dass dieser Begriff vom „Osseointegration-Team“ um P.I. Branemark und Prof. T. Albrektsson et al. entwickelt wurde, und dass der Begriff die friedliche Koexistenz zwischen lebendem Knochen in Kontakt mit oder in der Nähe von Titankörpern betrifft. Die Industrie übernahm die Beobachtung von Branemark und es entstand schon in den 1990igern daraus die sogenannte orale Implantologie. Die Aktivitäten der Industrie zur Vermarktung des Begriffs „Osseointegration“ und das meiste, was damals getan wurde, waren jedoch nie mit der Arbeit des „Osseointegrationsteams“ wissenschaftlich verbunden, und die zahnärztliche Profession wurde mit unbewiesenen Angaben fehlgeleitet und vom Marketing überrollt.

An dieser Stelle muss erwähnt werden, dass seit etwa 1956 (also Jahrzehnte bevor Herr Branemark die einzigartigen Eigenschaften von Knochen in der Nähe von Titankörpern entdeckte) die orale Implantologie bereits in erheblichem Umfang existierte. Seit ca. 1956 arbeiteten Implantologen mit Titankörpern, Titanlegierungskörpern und auch mit anderen metallischen Produkten, und zwar im Regelfall in Sofortbelastungsprotokol-

len. Die sogenannten „Einheilzeiten“ wurden erst nach den Beobachtungen P.I. Branemarks in die Profession eingeführt.

Nachdem die Implantatindustrie die Arena betreten hatte, versuchte jedes Unternehmen, „einen Unterschied“ durch ihre wundersamen Implantatoberflächen zu machen. Die Oberflächenvergrößerung durch Sandstrahlen und später in Kombination mit Ätz- oder Anodisierungstechnologien wurde zum Heiligen Gral (und später zum Grab) der konventionellen oralen Implantologie. Einheilungszeiten wurden populär gemacht, und das Marketing konzentrierte sich voll auf das „mehrteilige Schraubenimplantat“, welches in der Summe mindestens das doppelte des einteiligen Implantats kostet. Implantate wurden also teuer, Einheilzeiten wurden notwendig und bald verbreitete sich der Begriff „Periimplantitis“ bei den Implantologen (die das Geschehen hinnahmen und daran verdienen), während sich die „Periimplantitis“ selbst in der Bevölkerung verbreitete. Solange nur polierte Implantate verwendet wurden (d.h. vor den Branemark'schen Beobachtungen), war keine Periimplantitis bekannt gewesen, es gab sie nicht. Seit Mitte der 1990er Jahre waren dank eines massiven Medienrummels Zahnimplantate überwiegend mehrteilig konstruiert, sie sorgten automatisch für

einen großen Implantatdurchmesser und ihre enossalen Oberflächen waren rau. Da solche Implantate häufig nicht zum Knochen passen, wurde der „Knochenaufbau“ gleich mit erfunden und salonfähig gemacht. All das predigten unisono die Universitäten und die großen Hersteller.

Es blieb im Bereich der oralen Implantologie unbemerkt, dass in der Traumatologie und orthopädischen Chirurgie raue Implantatoberflächen nie verwendet und als Vorteil gewertet wurden, obwohl sie dort mit deutlich geringerem Risiko eingesetzt werden könnten, weil Trauma-Implantate in sterile Kompartimente des Körpers eingesetzt werden. Die von den Dentalherstellern angepriesenen Vorteile der rauhen Oberflächen wurden in der Traumatologie also nie beobachtet. Das sollte uns zu denken geben.

Für diese rauhen oralen Implantatoberflächen mussten die Patienten einen hohen Preis zahlen. Nicht nur wurden die Medizinprodukte durch die damit verbundene Vermarktung teurer, sondern es begannen sich auch miserable Langzeitergebnisse zu zeigen. Seit Anfang des Jahrhunderts beschäftigen sich große Kongresse auf der ganzen Welt mit dem Thema „Periimplantitis“. Sie beschäftigen sich mit der Frage, wie ein völlig über-

flüssiges Problem zum „State of the Art“ gemacht werden kann und wie Patienten davon überzeugt werden können, es zu akzeptieren und mit viel Geld und mit ihrer Mundgesundheit dem Heiligen Gral Tribut zu zollen. Albrektsson & Team hatten bereits 2020 ihre Theorie darüber, warum und wie die Osseointegration stattgefunden hat, widerrufen, aber dies blieb weitgehend unbemerkt<sup>1</sup>.

Große Hersteller (ebenso wie viele Implantologen) weigerten sich, Konsequenzen aus der logischen Tatsache (eine Selbstverständlichkeit) zu ziehen, dass die großen Implantatdurchmesser in Kombination mit den rauhen Oberflächen die Ursache des Problems sind. Wissenschaftliche Ergebnisse, die genau dies bewiesen, wurden von der riesigen Menge nutzloser und überflüssiger (zum großen Teil gefälschter) wissenschaftlicher Literatur weggespült.

Nirgendwo in anderen Bereichen der Medizin wird der menschliche Körper auf das gewünschte Medizinprodukt „pas-

---

<sup>1</sup> Prof. T. Albrektsson schrieb an Prof. S. Ihde in der email-Korrespondenz vom 30.12.2021: „...Most certainly, we have changed our mind and been quite open with it too. I am presently not at my office, but read for example p 495 in our paper published in Int J oral Maxillofac Implants 2020 where we clearly point out that our (“the original team of osseointegration” opinion) was wrong. I have been most clear in my lectures too about our previous errors in interpreting osseointegration as some serene reaction....”

send operiert“. Es wird immer das Medizinprodukt gewählt, das zum individuellen Patienten passt, - nirgendwo, außer in der konventionellen oralen Implantologie, wie wir zeigen werden:

Niemals wird ein menschliches Herz erst vergrößert, um es an eine eigentlich zu große künstliche Herzklappe anzupassen, um nur ein Beispiel zu nennen. Herzklappen werden passend zur zu behandelnden Anatomie ausgewählt, Dentalimplantate aber nicht. Ein grotesker Zustand!

In der oralen Implantologie kamen also Aschenputtel-Verfahren in Mode: Anstatt sofort auf den Kieferknochen passende orale Implantate einzusetzen, wurden „Knochenaufbauverfahren“ hinzuerfunden. Und: Anstatt gleich gut geeignete Knochenareale mit hoher Mineralisierung zur Implantatverankerung zu verwenden, wurden bekanntermaßen resorptionsanfällige Areale augmentiert, z.B. die Kieferhöhle. Bonefit<sup>®</sup> Implantate (eine **uralte Implantat-Marke**, die in den 1990er Jahren verkauft wurde) passten in den meisten Fällen nicht zum Knochen, aber das sollte niemand bemerken. Nicht zu fassen. Die Patienten litten, aber sie hatten in diesem Spiel kein Mitspracherecht.

Knochenaufbauten können niemals Bestandteil von Sofortbelastungsprotokollen

sein, da der augmentierte Bereich nicht sofort in Funktion gesetzt werden kann und die Augmentationsstelle durch die unvermeidliche Öffnung zwischen dem Implantat und der Mundhöhle infiziert werden würde. Bei der Sofortbelastungsimplantologie wird Knochen eher entfernt als augmentiert, und zwar um so eine bessere Ästhetik zu schaffen. Die von Zahntechnikern erstellten Papillen sind weitaus ansehnlicher und haltbarer als die Papillen welche die konventionellen Implantologen herbeiooperieren. Herbeiooperierte Papillen sind im Prinzip nur die Spitzen von (eigentlich unerwünschten) Taschen um das Implantat herum. Im zahnlosen Kiefer gibt es keine normalen Papillen.

Die Grenze zwischen oraler Implantologie und kraniofazialer Rehabilitation hat sich heute aufgelöst. Alle am Ende dieser Publikation aufgelisteten Veröffentlichungen zeigen ungeschminkt, wie nutzlos und falsch viele der Regeln, Annahmen und Befürchtungen der konventionellen Implantologie sind. Knochenaufbau, der nur deswegen gemacht wird damit das 2-phasige Implantat zum Einsatz kommen kann, ist ganz sicher heute eine Fehlbehandlung. Die Vorstellung, dass (nur) komplizierte, raue Implantatoberflächen (wie von den großen Implantatherstellern beworben werden) eine Früh- oder



Sofortbelastung erlauben, ist ein tief in das Gehirn injizierter Aberglaube. Es wird nicht einfach, diese Irrtümer aus den Gehirnen der „Konventionellen“ zu löschen.

Die Situation war nicht in allen Teilen der Welt gleich: In abgelegenen Ecken Deutschlands und in Frankreich weigerte sich bereits vor mehr als 30 Jahren eine unerschrockene Fraktion klarer Denker unter den Implantologen dem Mainstream zu folgen, und sie erfanden als erste die Technologie von laterale Basalimplantate (z. B. Diskimplant® und BOI®) und später die Technologie des Strategic Implant®. Die beiden Implantattypen sehen nicht gleich aus, haben aber alles gemeinsam: Die basale Implantologie verwendet ausschließlich polierte Implantatkörper, dünne und polierte Schleimhautpenetrationsdurchmesser, ausschließlich kortikale Verankerung (Osseofixation) und Sofortbelastungsprotokolle. „Osseointegration“ und Einheilzeiten entfallen, wenn stark mineralisierte Knochenbereiche zur Verankerung genutzt werden. Das Konzept des „emerging profile“ und die Durchführung von Knochenaufbauten sind heute definitiv „out“. Und wer auf den Knochenaufbau verzichtet, kommt sehr schnell darauf, dass Sofortbelastung einfach und sicher ist.

Im Laufe der Jahre haben sich die furchtlosen und freien Denker aus Mitteleuropa mit gleichdenkenden Implantologen auf der ganzen Welt angefreundet, und seitdem hat diese Gruppe mehr als 380 internationale Veröffentlichungen hervorgebracht.

Die Denker haben mit unbestreitbaren Statistiken bei großen Fallzahlen bewiesen, dass ihr Konzept funktioniert. Besser als das Mainstream-Konzept, ohne die Mängel, die „Osseointegrierer“ einfach übersehen. Während die „konventionellen Implantologen“ immer noch Knochenaufbauten durchführen und ihren Kunden „Einheilzeiten“ auferlegen, haben die Denker begonnen, den Markt zu erobern. Die Patienten wenden sich vom Knochenaufbau und den Einheilzeiten ab.

Während die Denker ihre Implantatfälle montags beginnen und mittwochs abschließen, beenden die „konventionellen“ ihre Fälle oft erst nach 18 Monaten. Die Denker machen niemals Knochenaufbau, die „Konventionellen“ hingegen fast immer.

Die Denker zeigen nachgewiesene Erfolgsraten von weit über 95%, die „konventionellen“ können nichts Besseres vorweisen. Eher im Gegenteil: wenn man



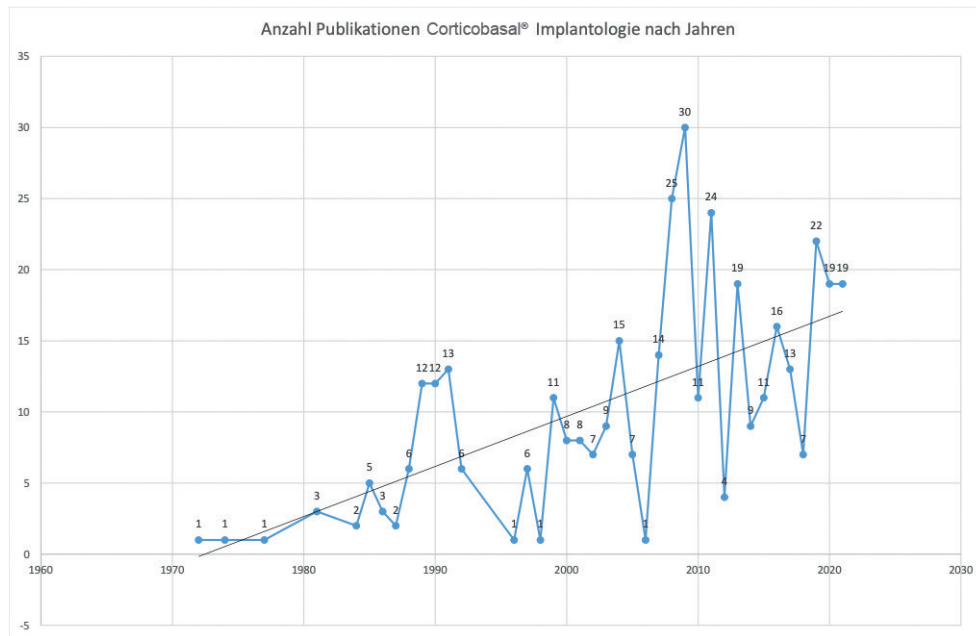


Abb.1: Übersicht über verfügbare Veröffentlichungen auf dem Gebiet der Corticobasal® Implantate seit 1970. Die überwiegende Mehrheit dieser Veröffentlichungen wurde von Privatpraktikern außerhalb von Universitäten verfasst. An den allermeisten heutigen Universitäten besteht heute ein Wissens- und Lehrdefizit. Obwohl dort jede Menge „Professoren“ engagiert sind (meistens dual bezahlt), ist z. B. an deutschen dentalen Universitäten niemand tätig, der die Methode verstehen oder gar lehren würde. Die einfachste und sicherste Behandlungsmethode in der dentalen Implantologie, die de facto schon lange bei den Allgemeinpraktikern dieser Welt angekommen ist, ist bei den Universitäten völlig unbekannt. Nochmals ein grotesker Zustand.

die Fälle/Implantate zählen würde, bei denen die Behandlung des Patienten nicht zum Erfolg geführt hat, weil sie mit einem erfolglosen Knochenaufbau begonnen hat, wenn wir ferner die Implantate mitzählen würden, die nicht gesetzt wurden, weil es mit der 2-phasem-Implantologie schlichtweg nicht möglich

war, dann würden wir ganz offen das dramatische Desaster sehen, das die „Osseointegrierer“ jeden Tag anrichten. Wenn wir das „Intent to Treat“-Prinzip richtig anwenden würden (jeder Patient und jedes gewünschte Implantat wird von Anfang an mitgezählt), dann würden wir auch solche Fälle und Implantate

als Misserfolg zählen, die nicht gesetzt wurden, weil der Knochenaufbau vom Patienten (aus welchen Gründen auch immer) abgelehnt wurde oder weil der Patient sich die Behandlung nicht leisten konnte. Würde man also ehrlich rechnen, dann käme man bei den **Osseointegrierern auf mittelfristige Erfolgsraten von geschätzten 30%. Abzüglich der Verluste durch Periimplantitis. Man muss nur mal die richtigen Zahlen zusammenrechnen?!**

Die Denker mit ihren polierten Oberflächen erzeugen niemals „Periimplantitis“. Das ist längst eine wissenschaftlich bewiesene Tatsache, die nur leider niemand so richtig zur Kenntnis nehmen will.

Versagt eine konventionelle Implantation wegen einer Periimplantitis, so entsteht ein deutlich schlechterer Zustand, als wenn die Osseointegration versagt hätte. Auf diese Weise wurden weltweit unzählige Patienten durch die „Osseointegrierer“ in ihrer Mundgesundheit schwer geschädigt. Dennoch können die Denker auch diesen Patienten noch helfen.

---

**2** Geneigte Leser möge sich bitte vorstellen, dass ein Patient mit einem Armbruch ins nahegelegene Kreiskrankenhaus kommt und dort sagt man ihm, dass man diesen Armbruch mit der dort angewendeten Methode leider nicht behandeln kann, weil zu wenig Knochen da ist, der Fall sei zu kompliziert. Genau das wird von den „Osseointegrierern“ jeden Tag mit dentalen Patienten gemacht!

Der Begriff „Periimplantitis“ ist ohnehin verwirrend: richtig ist, dass grosslumige (mehrteilige) raue Implantatkörper sich im Regelfall ganz oder teilweise auf dem Kieferknochen herausarbeiten, weil die nach den Regeln des lebenden Knochens (Wolff'sches Gesetz, 1892; Flexural Neutralisation Theory, H. Frost 1964) dort im Regelfall überhaupt nicht verbleiben können. Die auf den rauen Implantoberflächen entstehende Periimplantitis kommt den Wünschen des Knochens sehr entgegen, denn sie hilft dabei, das mechanische Problem zu eliminieren. **Bei den konventionellen, rauhen, „exfoliativen Implantaten“ ist somit die „Periimplantitis“ kein selten auftretendes Einzereignis, sondern der Regelfall. Kommt es nicht dazu, dann ist das die Ausnahme!**

Die Denker konnten zeigen, dass sie mit ihrer Therapie die Lebensqualität verbessern. Das war neu in der oralen Implantologie – bisher litten Patienten vor allem unter der (konventionellen) Implantologie, und sie akzeptierten ein oft miserables Ergebnis, nur um nicht wieder zum Implantologen gehen zu müssen.

Mit Blick auf die heutige klinische Realität müssen wir akzeptieren, dass das Konzept des Strategic Implant® praktisch alle Mängel und Probleme der traditionellen Implantologie und des Konzepts der „Os-

osseointegration“ überwunden hat. Knochenaufbauten und „Einheilzeiten“ sind heute nicht mehr nötig, und deswegen können sie gar nicht mehr „Stand der Technik“ für Standardfälle in der oralen Implantologie sein.

**Damit verbindet sich die Frage: Wie lange dürfen die „Konventionellen“ die heutigen, radikal verbesserten Behandlungsmöglichkeiten ignorieren und gegen den Wind der Veränderung ankämpfen, anstatt die Segel zu setzen, um sie zu nutzen? Wie lange wird die alte Methode der Osseointegration noch ethisch akzeptiert? Wie können sie „Knochenaufbau“ rechtfertigen? Wie rechtfertigt man die unnötigen „Einheilzeiten“?**

Bald wird eine Großzahl von Patienten verstehen, dass „Periimplantitis“ nur deswegen auftritt, weil die falschen Implantate gewählt wurden. Was werden ihnen die „Konventionellen“ dann sagen?

Die Methode der „Osseofixation“, wie sie seit den 1970er Jahren in der Traumatologie und der (allgemeinen) orthopädischen Chirurgie eingesetzt wird, wurde schon vor langem erfolgreich in den Bereich der oralen und in die kraniofaziale Implantologie übertragen. Die Technologie des Strategic Implant® ist für jeden einzelnen Behandler einsatzbereit.

Es ist nicht nur eine Alternative zu den 2-Phasen-Implantaten, es ist sogar eine perfekte Alternative, um ein alterndes Gebiss unserer Patienten **nicht immer wieder zu reparieren**. Diese Technologie befreit die Patienten von den Belastungen ihrer eigenen Zähne, ihre eigenen Zähne werden innerhalb von wenigen Tagen ersetzt. Damit hat sich auch das Credo unseres Berufsstandes erledigt, der sich (im wohlverstandenen Eigeninteresse) für endlose Reparatur-Orgien an schwer angeschlagenen Zähnen ausspricht. Die Ansichten der berufsständischen Vertreter der Zahnärzte deckten sich nicht mit den Ansichten der Patienten, die ihre Probleme los werden wollen und schon lange erkannt haben, dass sie selbst von den eigenen Zähnen je länger umso weniger profitieren.

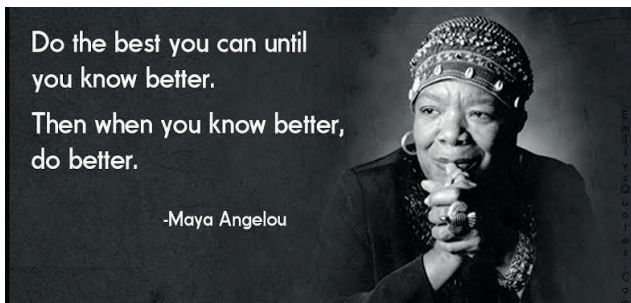Weder die Methode der „Osseointegration“ noch der „Knochenaufbau“ sind in der Traumatologie oder der orthopädischen Chirurgie bekannt. Diese Methoden haben auch in der oralen Implantologie nichts (mehr) zu suchen, denn sie bringen keine Vorteile für die Patienten.

## Zusammenfassung

Die gute alte „Osseointegration“ verlässt die Bühne der oralen Implantologie, denn ihre klinischen Indikationen sind heute nur noch sehr begrenzt. Sie hat wirklich genug Schaden angerichtet.

Der „Facharztstandard“ in der oralen Implantologie hat sich dramatisch geändert. Deutschsprachige Universitäten werden noch länger damit tun haben, ihr Wissens- und Lehrdefizit zu beseitigen.

## Tschüss Osseointegration!



## Literatur

Ihde S, Sipic O. Esthetic indication for dental implant treatment and immediate loading (3). Case report and considerations regarding the aspect of the patient's right to self-determination in medical decision-making. *Ann Maxillofac Surg* 2020;10:213-6.

Ihde S, Sipic O. Dental implant treatment and immediate functional loading (1). Case report and considerations: Extended treatment options using the Strategic Implant® and indications and objectives for comprehensive dental implant treatment. *Ann Maxillofac Surg* 2019;9:465-9.

Ihde S, Palka L. Anchorage possibilities in case of a unilateral maxillary defect using the concept of Strategic Implant®. *Natl J Maxillofac Surg* 2018;9:235-9.

Gaur V, Doshi AG, Gandhi S. Immediate prosthetic rehabilitation of marginal mandibulectomy post radiation case by single-piece implant - A case report. *Ann Maxillofac Surg* 2020;10:501-6.

Gaur V, et al., Mandibular reconstruction using single piece zygomatic implant in conjunction with a reinforcing Fibular Graft Union: A case report, *Int J Surg Case Rep* (2020)

Ahmad A.G. , M. Osman, F. Awadalkreem, Full-mouth rehabilitation of a patient with cleidocranial dysplasia using immediately loaded basal implant-supported fixed prostheses: a case report, *Int. J. Surg. Case Rep.* 65 (2019) 344–348

- Singh M., R. Batra, D. Das, S. Verma, A novel approach for restoration of hemisected mandibular first molar with immediately loaded single piece BCS implant: a case report, *J. Oral Biol. Craniofac. Res.* 7 (2017) 141–146
- Awadalkreem F, Khalifa N., Ahmad A.G., Suliman A.M., Osman M. Prosthetic rehabilitation of maxillary and mandibular gunshot defects with fixed basal implant-supported prostheses: A 5-year follow-up case report *International Journal of Surgery Case Reports* 68 (2020) 27–31
- Konstantinovic V.S., Laazic V.M., Ihde S. Nasal Epithesis Retained by Basal (Disk) Implants *J Craniofac Surg* 2010;21: 33-36
- Awadalkreem F, Ahmad AG, Ihde S, Osman M. Effects of corticobasal implant protrusion inside the nasal and maxillary sinus. *Ann Maxillofac Surg* 2020;10:114-21
- Lazarov A. A prospective cohort study of maxillary sinus complications in relation to treatments with Strategic Implant® penetrating into the sinus. *Ann Maxillofac Surg* 2020 Jul-Dec;10(2):365-369.
- Lazarov A. A prospective cohort study of maxillary sinus complications in relation to treatments with Strategic Implant® penetrating into the sinus. *Ann Maxillofac Surg* 2019 Jan-Jun;9(1):78-88
- Pałka ŁR, Lazarov A. Immediately loaded bicortical implants inserted in fresh extraction and healed sites in patients with and without a history of periodontal disease. *Ann Maxillofac Surg* 2019;9:371-8.
- Dobrinin O., Lazarov A, Konstantinovic V.K., et al. Immediate-functional loading concept with one-piece implants (BECES/BECES N /KOS/ BOI) in the mandible and maxilla- a multi-center retrospective clinical study. *J. Evolution Med. Dent. Sci.* 2019;8(05):306-315, DOI: 10.14260/jemds/2019/67
- Gosai H., Anchilla Sonal, Kiran Patel, Utsav Bhatt, Phillip Chaudhari, Nisha Grag. Versatility of Basal Cortical Screw Implants with Immediate Functional Loading *J. Maxillofac. Oral. Surg.* 2021, <https://doi.org/10.1007/s12663-021-01638-6>
- Lazarov AB. The impact of diabetes, smoking, and periodontitis on patients' oral health related quality of life after treatment with corticobasal implants - An evaluative study. *Ann Maxillofac Surg* 2021;11:253-60.
- Awadalkreem F, Khalifa N, Satti A, Suleiman AM. The influence of immediately loaded basal implant treatment on patient satisfaction. *Int J Dent* 2020;2020:6590202.
- Sipic O., Ihde S. Dental implants in extraction sockets and periodontally involved bone areas: The Technology of the Strategic Implant® radically changes treatment possibilities *CMF Impl Dir* 2021; 15: 190 - 201